




## WIKIDERM NETZWERK HAUT

### VERRUCAE PLANAE

**Syn:** Flachwarzen, Verrucae planae juveniles

**Engl:** flat warts

**Err:** HPV 3 + 10 (**Papova-Viren**)

**KL:** - 1-2 mm große, plane, meist multiple Papeln bei Kindern und Jugendlichen <sub>3</sub>  
- plane Warzen können konfluieren oder linear angeordnet sein infolge von Minortraumen (Köbner-Phänomen)

**Lok:** Prädilektionsstellen: Hände, Gesicht

**Hi:** - Orthohyperkeratose  
- Akanthose  
- ballonierende Keratinozyten mit pyknotischem Kern im oberen Epidermisdrittel

**Syn:** sog. bird's-eye-cells

**Th:** - Abwarten der Spontanheilung

- topische Therapie

- Tretinoin (Vit.-A-Säure bzw. all-trans-Retinsäure)

**Phar:** Cordes<sup>®</sup> VAS Creme 0,05%, Aiol<sup>®</sup> Creme/Lsg. 0,05%

- Isotretinoin

**Appl:** 1x/Tag

- Calcipotriol

**Lit:** Dermatol Ther. 2020 May 23:e13664. <http://doi.org/10.1111/dth.13664>

**Co:** 5-FU

**Lit:** JAMA Dermatol. 2022 Mar 23. <http://doi.org/10.1001/jamadermatol.2022.0154>

- Imiquimod

**Phar:** Aldara<sup>®</sup> 5% Creme

- Fruchtsäure-Peeling

**OTC:** Auswahl:

- Alphacid<sup>®</sup> Creme

**Inh:** Glykolsäure 0,5%, Apfelsäure 0,8%, Ammoniumlaktat 6,7% (pH-Wert 4,5)

- Neostrata<sup>®</sup> Gel

**Inh:** Glykolsäure 15%, Ammoniumglykolat 7,8% (pH-Wert 3,9)

**Lit:** Int J Dermatol 2000; 39: 236-7

**PT:** CS (15 Kinder)

**Lok:** faciale plane Warzen

**Appl:** gesamtes Gesicht mit Aussparung der Lippen und Augenlider für 2 Monate

- Candida-Antigen

**Appl:** intraläsional

**Lit:** Arch Dermatol 2003; 139: 541-2

- MMR-Vakzine

**Appl:** intraläsional

**Lit:** Indian Dermatol Online J. 2021 Nov 22;12(6):879-887. [http://doi.org/10.4103/idoj.IDOJ\\_573\\_20](http://doi.org/10.4103/idoj.IDOJ_573_20)

- systemische Therapie

**Stoff:** - Isotretinoin

**Lit:** - J Dermatol Treat. 2014 Feb 19. [Epub ahead of print] (Mexico)

**PT:** RCT (16 Pat. Verum, 15 Pat. Placebo)

**Ind:** therapieresistente faciale flache Warzen (Persistenz über mind. 3 Jahre, Z.n. mind. 3 Therapien)

**Dos:** 30 mg/Tag für 12 Wochen

**Erg:** komplette Remission bei 100% der Verumgruppe und 0% der Placebogruppe

- Int J Dermatol. 2017 Sep 13. <http://doi.org/10.1111/ijd.13727>

**Erg:** besseres und früheres Ansprechen durch orales Isotretinoin im Vergleich zu topisch appliziertem Isotretinoin 0,05%

- HPV-Impfung

**Lit:** Pediatr Dermatol. 2020 Oct 8. <http://doi.org/10.1111/pde.14384>

- physikalische Therapie

- Kürettage

- Kryokontaktbehandlung

- Laserung

**Mat:** CO2-Laser, Erbium:YAG, gepulster Farbstofflaser, lang gepulster Nd:YAG-Laser

- PDT

**Lit:** - J Eur Acad Dermatol Venereol. 2013 Nov 25. <http://doi.org/10.1111/jdv.12319> (China)

**PT:** RCT

**Ind:** faciale Verrucae planae

**Mat:** ALA 10%

- Lasers Med Sci. 2016 Jul;31(5):929-36 (China)

**PT:** CS (12 Pat.)

**Meth:** ALA 10% für 3 h, dann Bestrahlung mit LED-Licht von  $630 \pm 10$  nm mit 60-100 mW/cm

**So:** Tageslicht-PDT

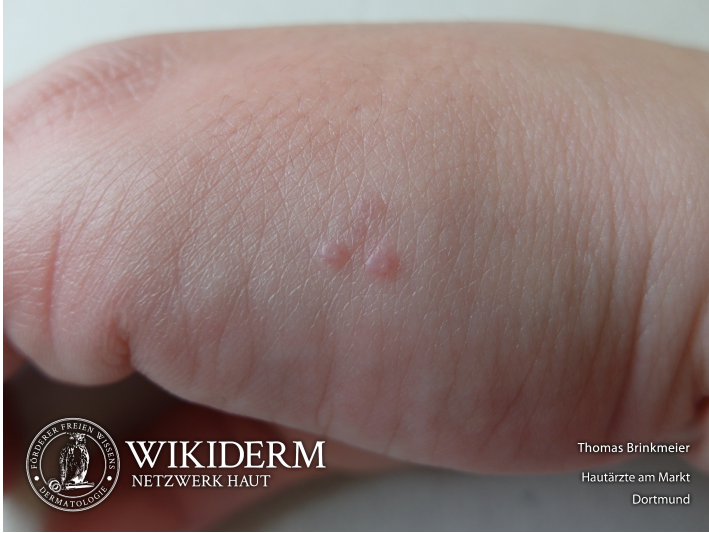**Lit:** Photodermatol Photoimmunol Photomed. 2017 Jul;33(4):185-192 (Ägypten)


**PT:** RCT

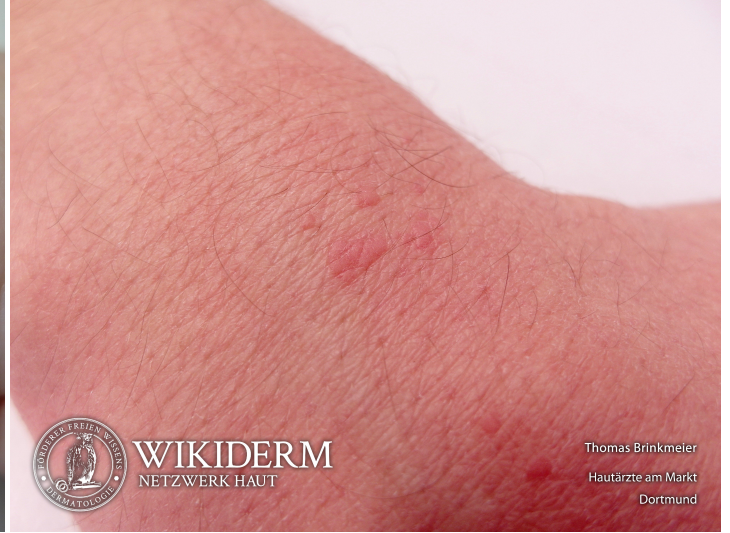**Mat:** Methylenblau


- UVB

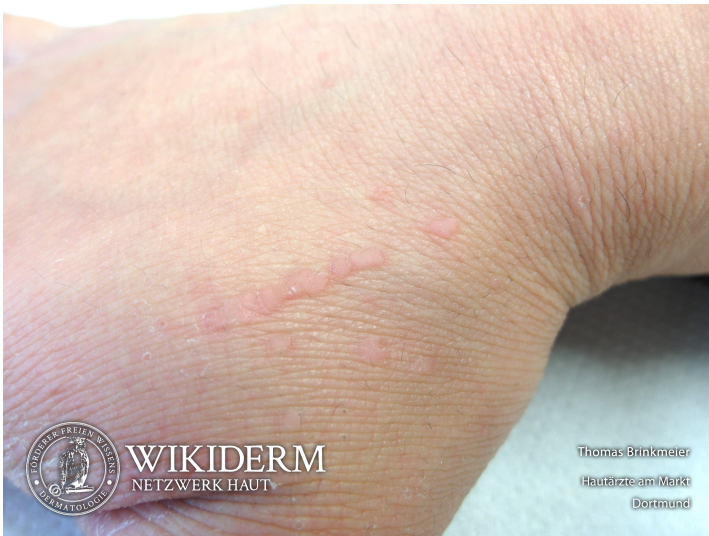 Verrucae plane, Handkante



 Verrucae planae, Handrücken, Abb. 2



 Verrucae planae, Handrücken, Abb. 3



## Vorangestellte Abkürzungen

**AG:** Antigen **Allg:** Allgemeines **ALM:** Auflichtmikroskopie **Altn:** Alternative **Amn:** Anamnese **Anat:** Anatomie **Appl:** Applikation **Aus:** Ausnahme **Ass:** Assoziationen **Ät:** Ätiologie **Bed:** Bedeutung **Bef:** Befund **Bsp:** Beispiel **Co:** Kombination **CV:** Cave **DD:** Differentialdiagnose **Def:** Definition **Di:** Diagnostik **DIF:** Direkte Immunfluoreszenz **Dos:** Dosis **EbM:** Evidenz-basierte Medizin **Eig:** Eigenschaften **EM:** Elektronenmikroskopie **Engl:** Englisch **Epi:** Epikutantestung **Erg:** Ergebnis **Erkl:** Erklärung **Err:** Erreger **Etlg:** Einteilung **Exp:** Experimentell **Filia:** Filiarisierung **Fkt:** Funktion **Folg:** Folge/Konsequenz **Frag:** Fragestellung **Gen:** Genetik **GS:** Goldstandard **Hi:** Histologie **Histr:** Historisch **HV:** Hautveränderungen **Hyp:** Hypothese **IHC:** Immunhistochemie **IIF:** Indirekte Immunfluoreszenz **Ind:** Indikation **Inf:** Infektionsweg **Inh:** Inhaltsstoffe **Ink:** Inkubationszeit **Int:** Interpretation **KI:** Kontraindikation **KL:** Klinik **Kopl:** Komplikationen **Lab:** Labor **Lit:** Literatur **LL:** Leitlinie **Lok:** Lokalisation **Makro:** Makroskopie **Man:** Manifestationszeitpunkt **Mat:** Material/Arbeitsmittel **Merk:** Merkhilfe **Meth:** Methodik **Mikro:** Mikroskopie **Mon:** Monitoring **Neg:** Negativ/Nachteil **Note:** Notiz/Anmerkung **NW:** Nebenwirkung **OCT:** opt. Kohärenztomografie **OTC:** Over-the-counter-Produkt **Pa:** Pathologie **PCR:** polymerase chain reaction **Pg:** Pathogenese **Phar:** Pharmakon/Handelsname **Pos:** Positiv/Vorteil **PPH:** Pathophysiologie **Proc:** Prozedere **Prog:** Prognose **Prop:** Prophylaxe **Przp:** Prinzip **PT:** Publikationstyp **RCM:** konfokaler Laserscan **Risk:** Risikofaktoren **Rö:** Röntgen **Rp:** Rezeptur **S:** Signa/Beschriftung **So:** Sonderformen **SS:** Schwangerschaft **Stoff:** Wirkstoff **Syn:** Synonyme **TF:** Triggerfaktoren **Th:** Therapie **TNM:** TNM-Klassifikation **Urs:** Ursache **Verl:** Verlauf **Vor:** Voraussetzung **Vork:** Vorkommen **Web:** world wide web **Wirk:** Wirkung **WW:** Wechselwirkung **Zus:** Zusammenfassung

## Abkürzungen im Fließtext

**AA:** Alopecia areata **AD:** Atopische Dermatitis **AEP:** Atopische Eruption in der Schwangerschaft **AGEP:** Akute generalisierte exanthematische Pustulose **AGS:** Adrenogenitales Syndrom **AHEI:** Akutes hämorrhagisches Ödem des Kindesalters **AJCC:** American Joint Committee on Cancer **AKN:** Acne keloidalis nuchae **ALM:** Auflichtmikroskopie **AN:** Acanthosis nigricans **APC:** antigen presenting cell **APD:** Autoimmun-Progesteron-Dermatitis **ATLL:** Adultes T-Zell-Lymphom/Adulte T-Zell-Leukämie **AZ:** Allgemeinzustand **BB:** Blutbild **BD:** Bowen, Morbus **BMZ:** Basalmembranzone **BP:** Bullöses Pemphigoid **BTX:** Botulinumtoxin **CA:** Karzinom **CBCL:** B-Zell-Lymphome, primär kutane **CD1a:** Langerhanszell-Marker **CD20:** B-Zell-Marker **CD23:** FcεRII **CD26:** Dipeptidyl-Peptidase IV **CD28:** Rezeptor der T-Zelle für B7.1 und B7.2 der APC **CD3:** Pan-T-Zell-Marker **CD30:** Marker für B- oder T-Zell-Aktivierung = Ki-1-Antigen **CD56:** NK-Zell-Marker **CD68:** Zytotoxizitätsmarker von Monozyten/Makrophagen **CD80:** B7.1 der APC **CD86:** B7.2 der APC **CD95:** Fas-Antigen **CK:** Zytokeratin **CLA:** Cutaneous Lymphocyte Associated Antigen **CNH:** Chondrodermatitis nodularis chronica helioides **CR:** Fallbericht (case report) **CS:** Fallserie (case series mit mindestens 3 Patienten) **CSS:** Churg-Strauss-Syndrom **CT:** Kontrollierte Studie (controlled trial) **CTCL:** T-Zell-Lymphome, primär kutane **CVI:** Chronisch venöse Insuffizienz **CyA:** Cyclosporin A **DAB:** Deutsches Arzneibuch **DAC:** Deutscher Arznei-Codex **DDG:** Deutsche Dermatologische Gesellschaft **DFP:** Dermatofibrosarcoma protuberans **DH:** Dermatitis herpetiformis Duhring-Brocq **DIC:** Disseminated Intravascular Coagulation **DM:** Dermatomyositis **DNCB:** Dinitrochlorbenzol **DTIC:** Dacarbazin **EB:** Epidermolysis bullosa congenita – Gruppe **EBA:** Epidermolysis bullosa acquisita **EBD:** Epidermolysis bullosa dystrophica **EBS:** Epidermolysis bullosa simplex **ECM:** Extrazelluläre Matrix **ECP:** Eosinophiles kationisches Protein **ED:** Einzeldosis /-dosen **EDS:** Ehlers-Danlos-Syndrom **EEM:** Erythema exsudativum multiforme **EGF:** Epidermaler Wachstumsfaktor **EGR:** Erythema gyratum repens Gammel **ELAM:** Endothelial Leukocyte Adhesion Molecule **ELND:** Elective Lymph Node Dissection **EMS:** Eosinophilie-Myalgie-Syndrom **EN:** Erythema nodosum **EPDS:** Erosive pustulöse Dermatose des Kapillitiums **EPF:** Eosinophile pustulöse Follikulitis Ofuji **EQ:** Erythroplasie Queyrat **FFD:** Fox-Fordyce-Erkrankung **FTA-Abs:** Fluoreszenz-Treponemen-Antikörper-Absorptionstest **GA:** Granuloma anulare **GI:** Gastrointestinal **GM:** Granuloma multiforme **GM-CSF:** Granulocyte-Macrophage Colony-Stimulating Factor **GS:** Goldstandard **GSS:** Gloves-and-socks-Syndrom **GvHD:** Graft-versus-host-Krankheit **HES:** Hypereosinophilie-Syndrom **HHD:** Hailey-Hailey, Morbus **HIS:** Hyper-IgE-Syndrom **HLP:** Hyperkeratosis lenticularis perstans **HWZ:** Halbwertszeit **IBD:** Inflammatory Bowel Disease (chronisch entzündliche Darmerkrankung) **ICAM:** Intercellular Adhesion Molecule **ICAM-1:** CD54 = Intercellular Adhesion Molecule-1 **IHC:** Immunhistochemie **IPL:** Intense Pulsed Light **IVIG:** Intravenöse Immunglobuline **JÜR:** Jahres-Überlebensrate **JEB:** Junktionale Epidermolysis bullosa congenita **KD:** Kontaktdermatitis **KOF:** Körperoberfläche **KS:** Kaposi-Sarkom **LCH:** Langerhans-Zell-Histiozytose **LFA:** Lymphocyte Function-associated Antigen **LFA-1:** CD11a/CD18 = Lymphocyte Function-associated Antigen-1 (Beta2-Integrin) **LK:** Lymphknoten **LL:** Leitlinie **LT:** Leukotrien **M-CSF:** Macrophage Colony-Stimulating Factor **MA:** Metaanalyse **MA/SR:** Meta-Analysis / Systematic Review **Mac-1:** CD11b/CD18 (Beta2-Integrin) **MCP:** Monozyten-chemotaktisches Protein **MCP-1:** Monocyte Chemoattractant Protein-1 **MED:** Minimale Erythemdosis **MI:** Mitoseindex/Mitoserate pro qmm **MIA:** melanoma inhibitory activity **MM:** Malignes Melanom **MMP:** Matrix-Metalloproteinase **NMH:** niedermolekulare Heparine **NMSC:** Nonmelanoma Skin Cancer **NMU:** Nahrungsmittelunverträglichkeiten **NNH:** Nasennebenhöhlen **NRF:** Neues Rezeptur Formularium **OCA:** Albinismus, okulokutaner **p.i.:** post infectionem **pAVK:** periphere arterielle Verschlusskrankheit **PDE:** Phosphodiesterase **PDGF:** Platelet Derived Growth Factor **PDT:** Photodynamische Therapie **PECAM:** Platelet-Endothelial Cell Activation Molecule **qmm:** Quadratmillimeter **RCT:** Randomisierte kontrollierte Studie (randomized controlled trial) **RES:** Retikuloendotheliales System **RF:** Rheumafaktoren **SA:** Sicherheitsabstand **sla:** sialyl Lewis a-Antigen **SLN:** Sentinel Lymph Node **SLND:** Sentinel Lymph Node Dissection **sLx:** sialyl Lewis x-Antigen **SR:** Systematische Übersichtsarbeit **SS:** Schwangerschaft **SSc:** systemische Sklerodermie **SSW:** Schwangerschaftswoche **TCR:** T-Zell-Rezeptor **TD:** Tumordicke **TEN:** Toxische Epidermale Nekrolyse **TNM:** Tumor-Lymphknoten-Metastasen-Malignomklassifikation **TP:** Treponema pallidum **TPHA:** Treponema pallidum-Hämagglutinationstest **VCAM:** Vascular Cell Adhesion Molecule **VDRL:** Venereal-Disease-Research-Laboratory-Flockungstest **VCAM-1:** CD106 = Vascular Cell Adhesion Molecule-1 **VEGF:** Vascular Endothelial Growth Factor **VLA-4:** CD49d/CD29 = Very Late Antigen 4 (Beta1-Integrin) **Z.n.:** Zustand nach